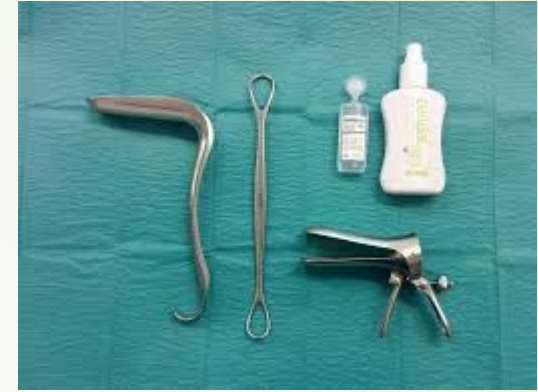



# Perusasiat kohdilleen- gynekologinen anamneesi ja status terveyskeskuksessa

El Minna Immonen, Akaan hyvinvointikeskus

17.11.2023



# Nuorten lääkärien mietteitä

- ▶ Tutkimusta arastellaan, sekä lääkäri, että potilas
- ▶ "Pelkään, että potilaaseen sattuu."
- ▶ "Onko indikaatiota? Voinko tutkia? Mikä lisäarvo tutkimuksestani tulee? Tuntuu, että tutkimukseni oli turha, kun en taaskaan löytänyt mitään. Kannattaako tutkia, jos vatsakipuinen kuitenkin pitää lähettää erikoissairaanhoidon? Mitä tehdä, kun potilas kieltäytyy yleislääkärin tutkimuksesta?"
- ▶ Päivystysvastaanotolla on usein huonot välineet/tilat gynekologisen potilaan tutkimiseen



# Anamneesi

- ▶ Perussairaudet, lääkitykset
- ▶ Menarke, kuukautisten alkamisikä (M11)
- ▶ Kuukautiskierto, P (periodi = montako päivää vuodon alusta seuraavan vuodon alkuun), D (duraatio eli vuodon kesto päivinä) esim.P28 D5, viimeisen vuodon alkamispäivä esim. v.m.17.11
- ▶ Vuodon runsaus, kivut
- ▶ Käytössä oleva raskaudenehkäisy
- ▶ Raskaudet ja synnytykset, G (gravida) P (para) (esim.G3P1=yksi synnytys ja 2km, G0= ei raskauksia)
- ▶ Gynekologiset toimenpiteet tai operaatiot
- ▶ Vatsan alueen operaatiot
- ▶ Sairastetut gynekologiset infektiot, sp-taudit tai virtsatieinfektiot
- ▶ Suolen ja rakon toiminta
- ▶ Papa/HPV, rokote? Vakikumppani/vaihtuvat kumppanit
  - ▶ HPV-seulonnat 30v alkaen, 5 v välein



# Anamneesi

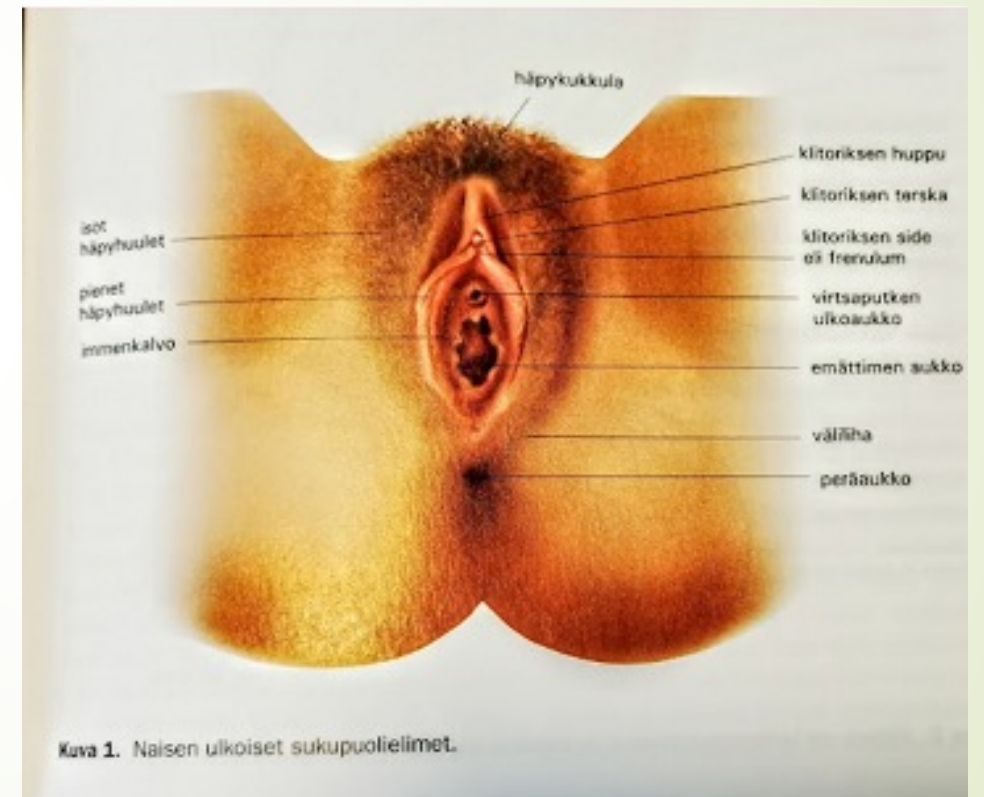
- ▶ Menopausi-ikä (esim.MP51)
  - ▶ verisiä vuotoja MP jälkeen?
- ▶ Vaihdevuosioireet
- ▶ Hormonikorvaushoito, hoidon pituus, paikallishoidon käyttö
- ▶ Mammografiat, milloin kuvattu, sukuanamneesi rintasyövän suhteen
  - ▶ Seulonta alkaa 50v iässä ja tehdään 2 välein



# Statuksen tekemisestä

- Hyvin hermotettu, tuntoherkkä ja arka alue tutkittavana
- Ole helläkätinen, kerro mitä aiot tehdä/mitä teet
- Kerro, että potilas voi milloin tahansa pyytää tauottamaan tutkimuksen
- Anna tutkimiselle aikaa
- Tutkimisen ei pitäisi sattua
- Yleensä potilaat rauhoittuvat jutustelusta
- Kerää etukäteen käsille kaikki välineet/näytepurkit ym joita saatat tarvita

- ▶ Ulkosynnyttimien inspektio, isot ja pienet häpyhuulet, välilihan alue, anus, ihon kunto, nivuset
- ▶ Pienten häpyhuulten koko hyvin vaihteleva, joskus toispuoleinenkin
- ▶ Isoissa labioissa saattaa nähdä paikallisia talikertymiä, joskus hyvin kookkaitakin, pienet pistemäiset hemangiomat yleisiä myös
- ▶ Genitaalialueella voi nähdä valkopälven vaalentamaa ihoa, valkojäkälää, psoriasista. HS-tautia







Valkojäkälä, LSA (lichen sclerosus et  
atrophicus)





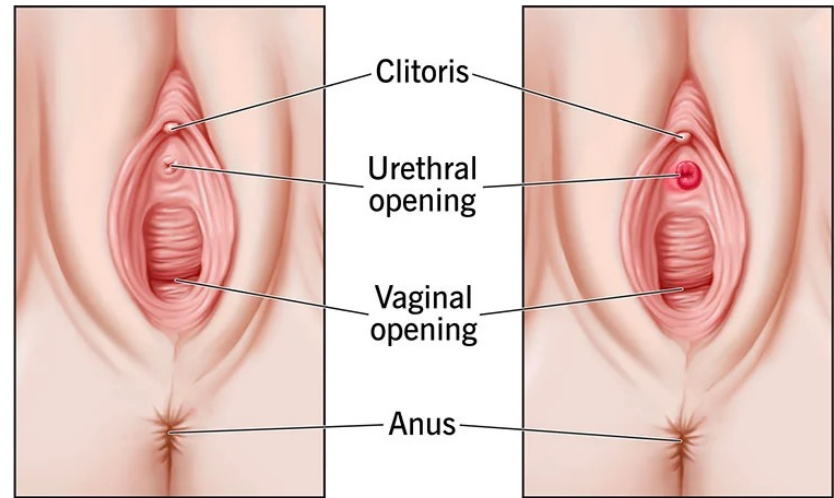
# Bartholinin rauhasen kysta







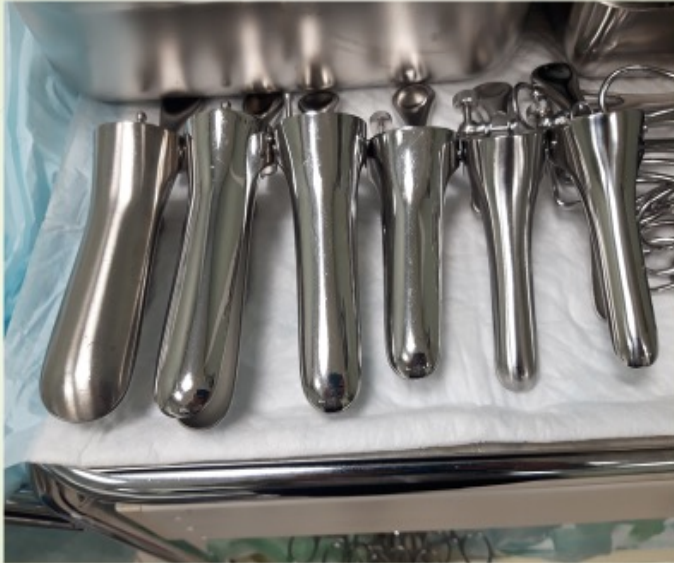## Urethral Caruncle



Normal

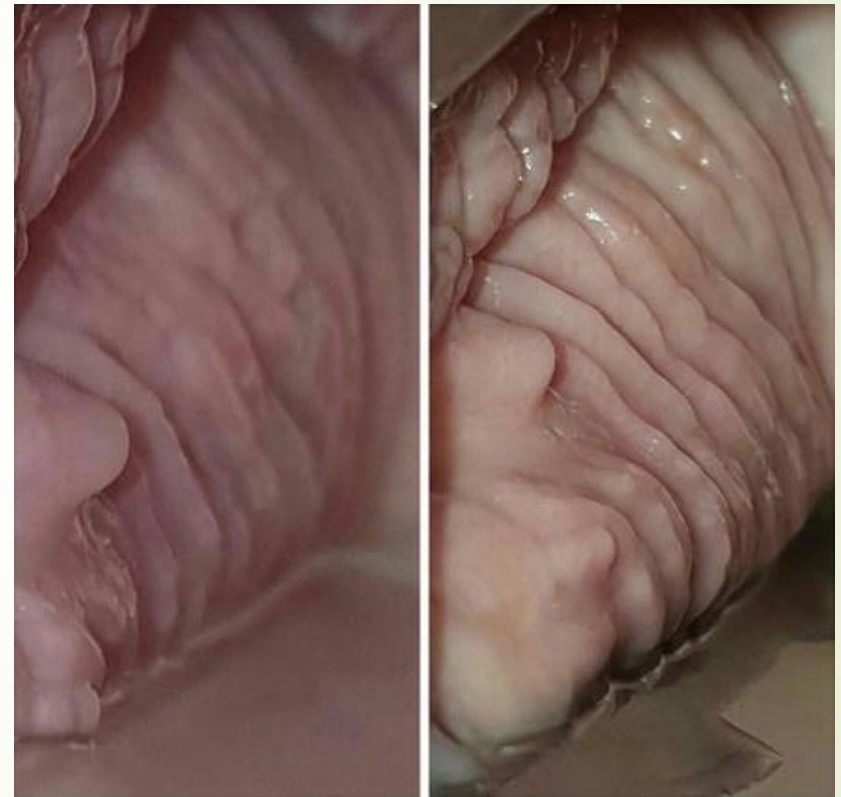Urethral caruncle

# Statuksen tekemisestä

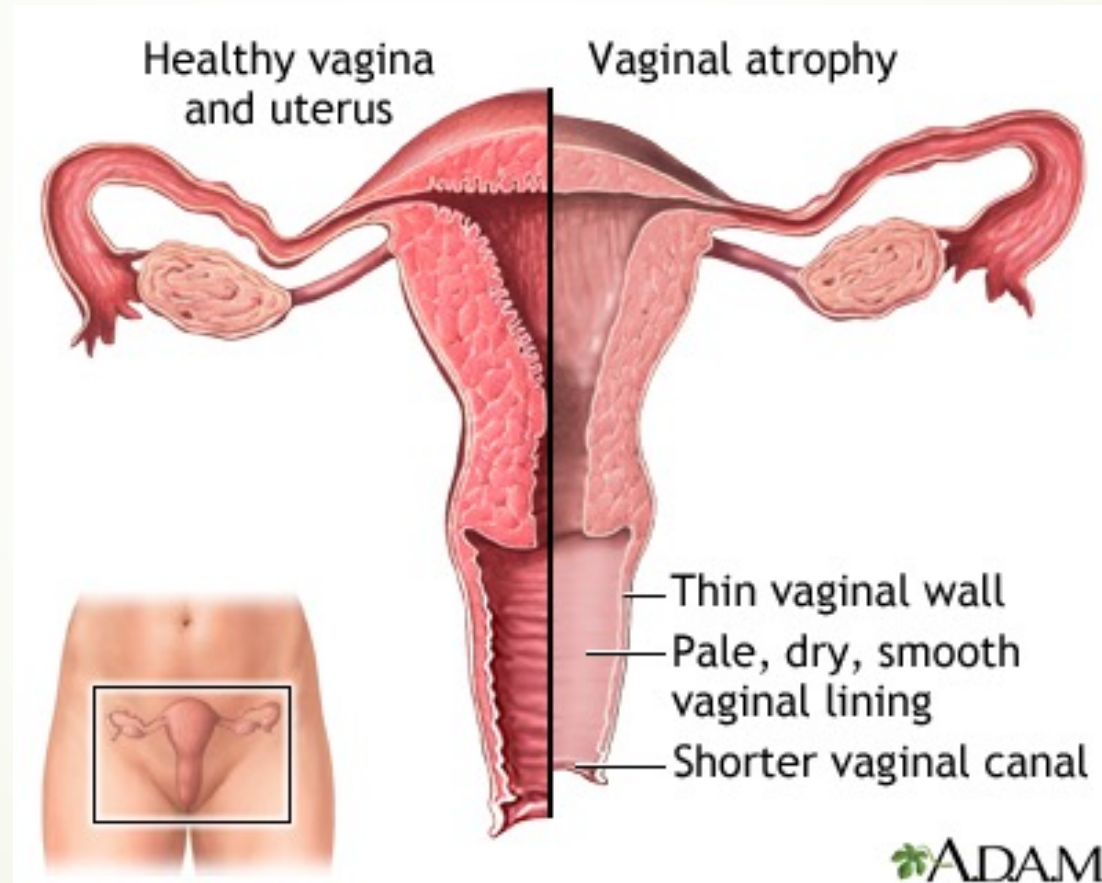


- Spekulan koko potilaan mukaan, "one size fits all" ei päde !
- Liukaste, esim. Ceridal Oil, Aqualan-L perusvoide hyvä, pieni pisara riittää
- Metalliset instrumentit hyviä ja jämähköitä
- Ankannokat käteviä, kun tekee töitä yksin. Papan/HPN:n ym näytteiden otto onnistuu samalla, ei tarvitse vaihtaa instrumentteja välillä
- Merkittävän obeesit potilaat voivat olla hankalia tutkia, pyydä hoitaja avuksi

- ▶ Vaginän limakalvot nuorella naisella vahvat, vaaleanpunervat ja poimuiset vrt postmenosausaalisen kalvakat, sinervän-atrofiset, sileät ja helposti kosketuksesta haavautuvat limakalvot
- ▶ Valkovuotoa kuuluu olla ja sen runsaus vaihtelee hyvin paljon eri potilaiden välillä, sekä kierron vaiheen mukaan
  - ▶ Hiiva
  - ▶ Bakteerivaginoosi



# Estrogeenin vähenemisen aiheuttama limakalvoatrosfia







# Kystoseele





# Rektoseele



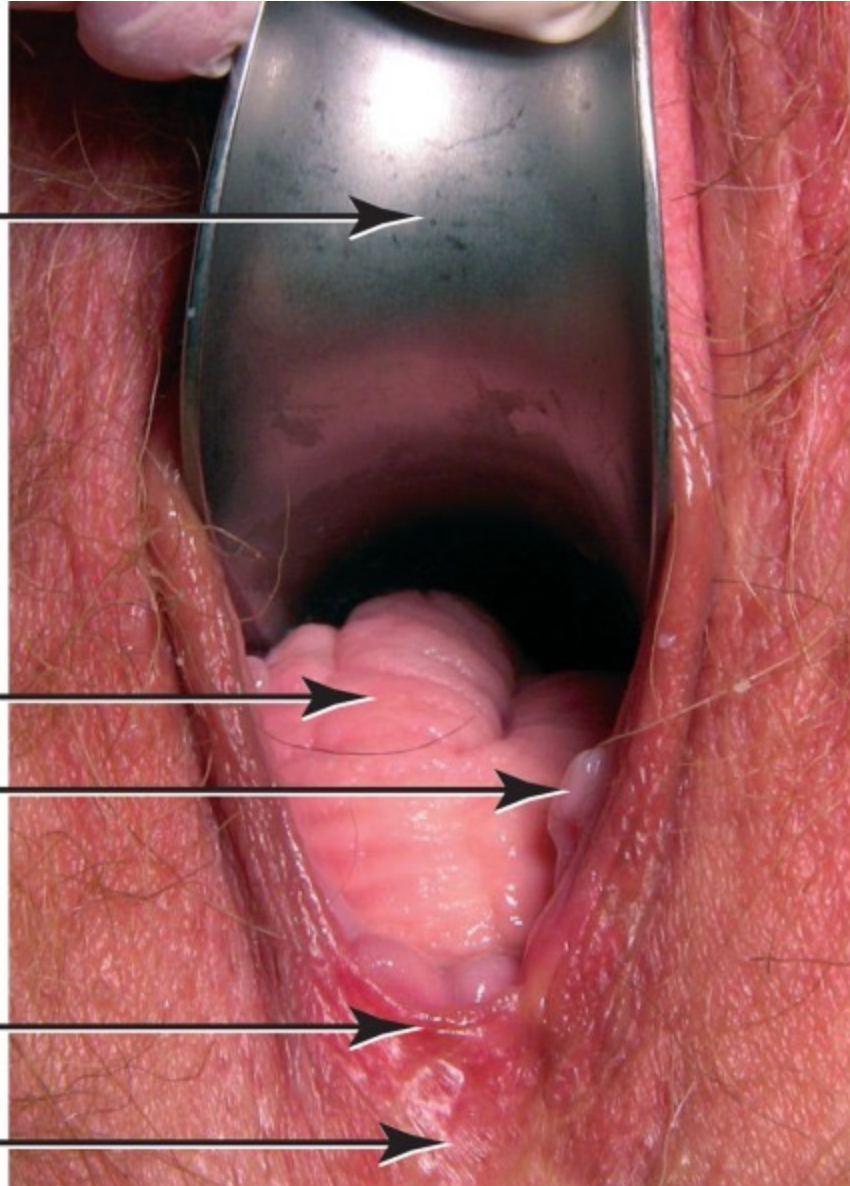
Speculum placed  
along anterior  
vagina to isolate  
posterior prolapse

Rectocele

Carunculae  
myrtiliformis

Frenulum of  
labia minora

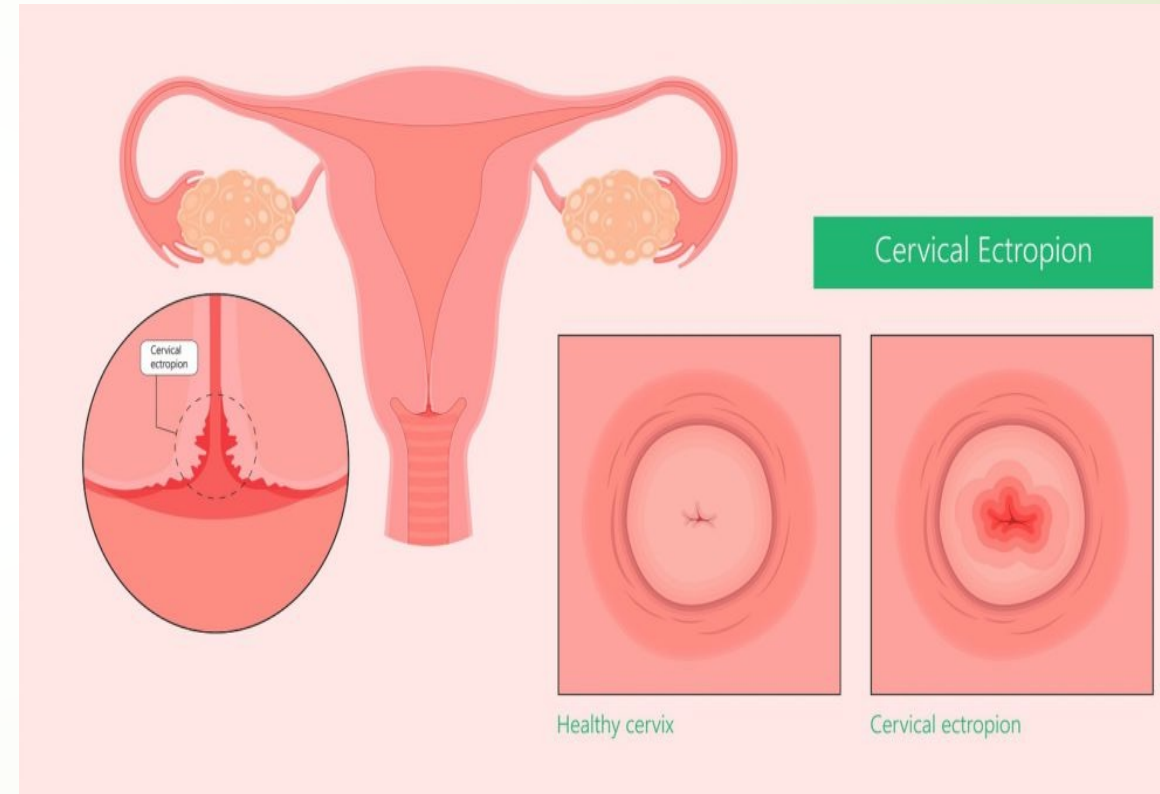
Perineal body





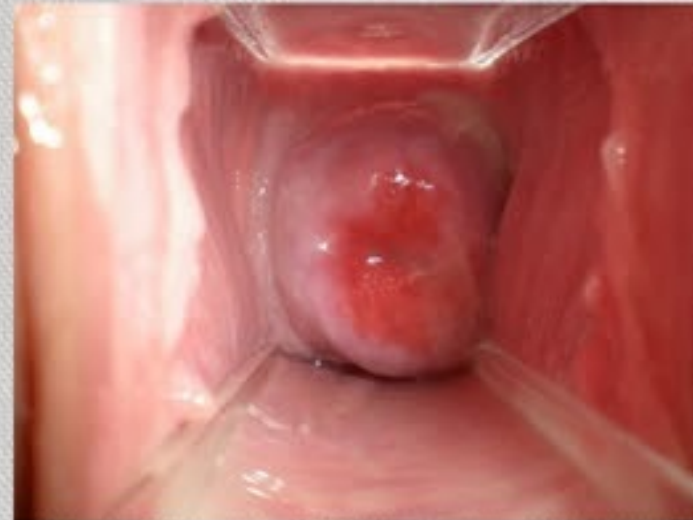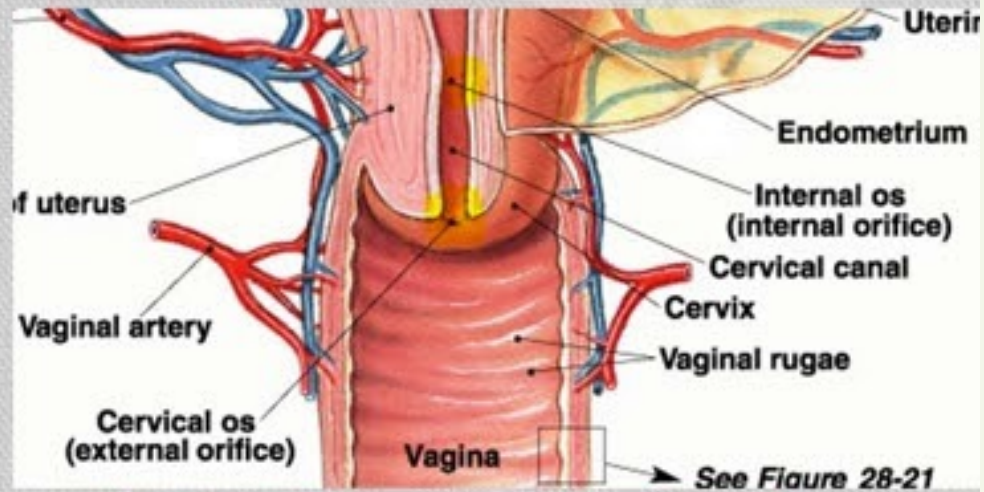
# Ektopia

- Portiolla kohdunkaulan rauhasepiteelin ja emättimen levyepiteelin muuntumiskohta näkyy ns. ektopiana

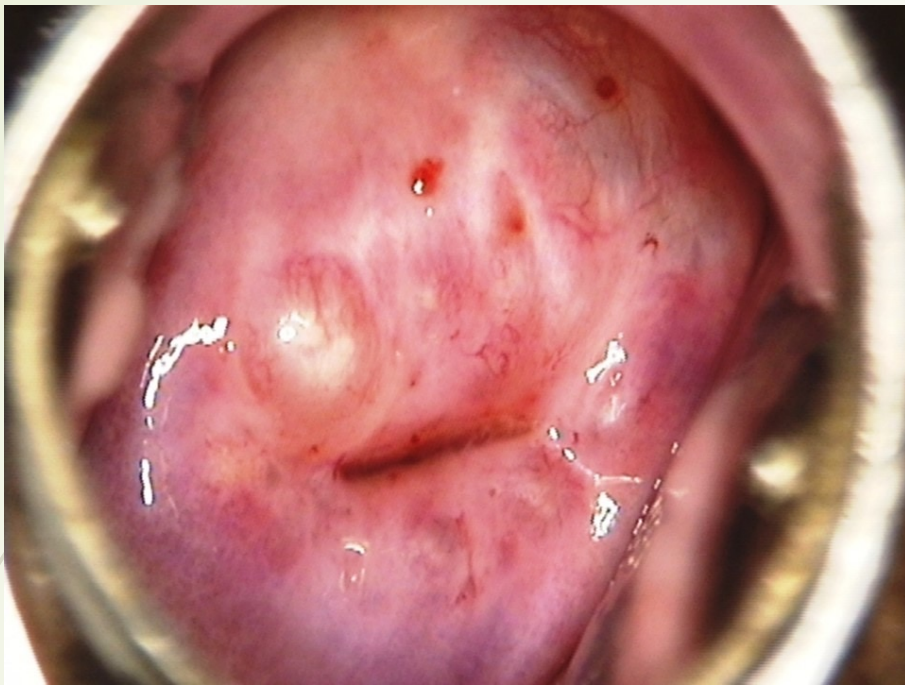


# Female Internal Anatomy

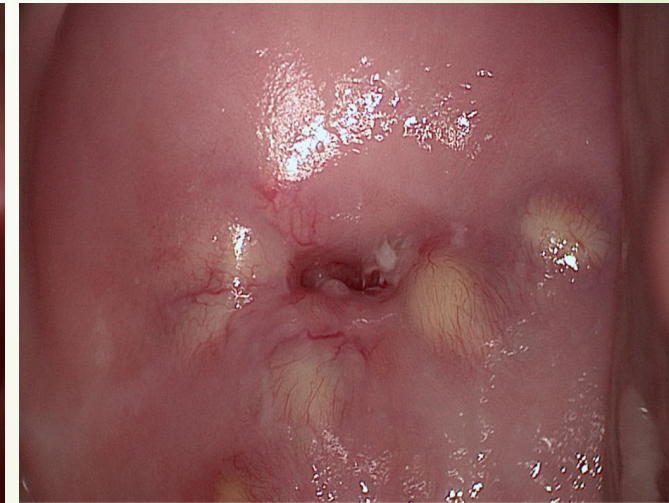
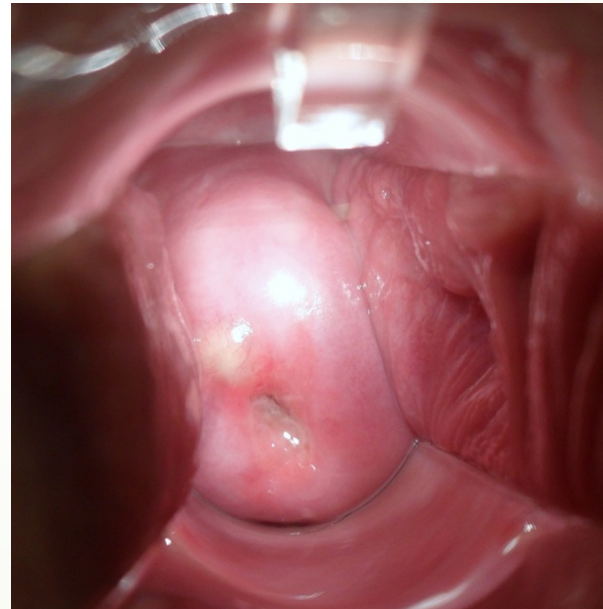
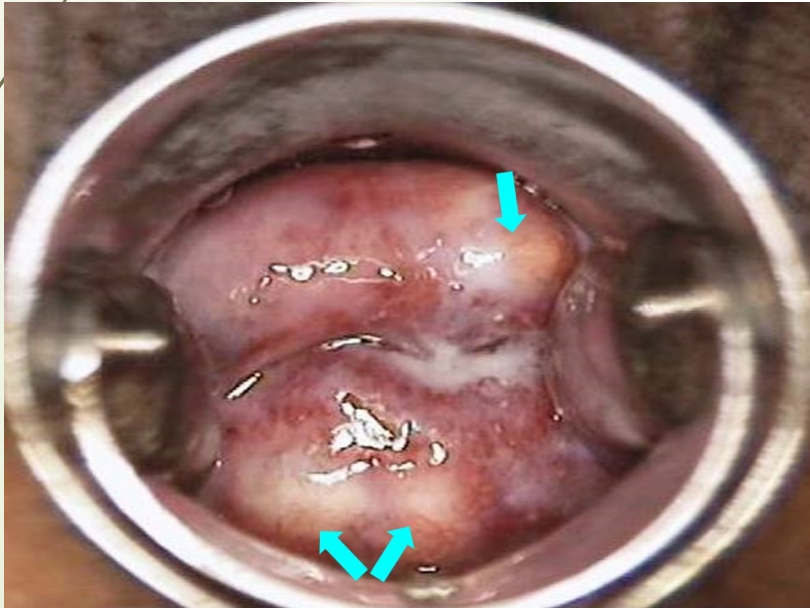
- **Cervix:**
  - internal and external os
  - Glandular cells make mucus
- **Vagina:**
  - Outer fibrous layer
  - Middle muscular layer
  - Inner mucosal layer
    - Stratified squamous epithelium
    - Several cell layers thick
    - Durable and resilient
    - Organized in folds, called rugae – allows it to expand

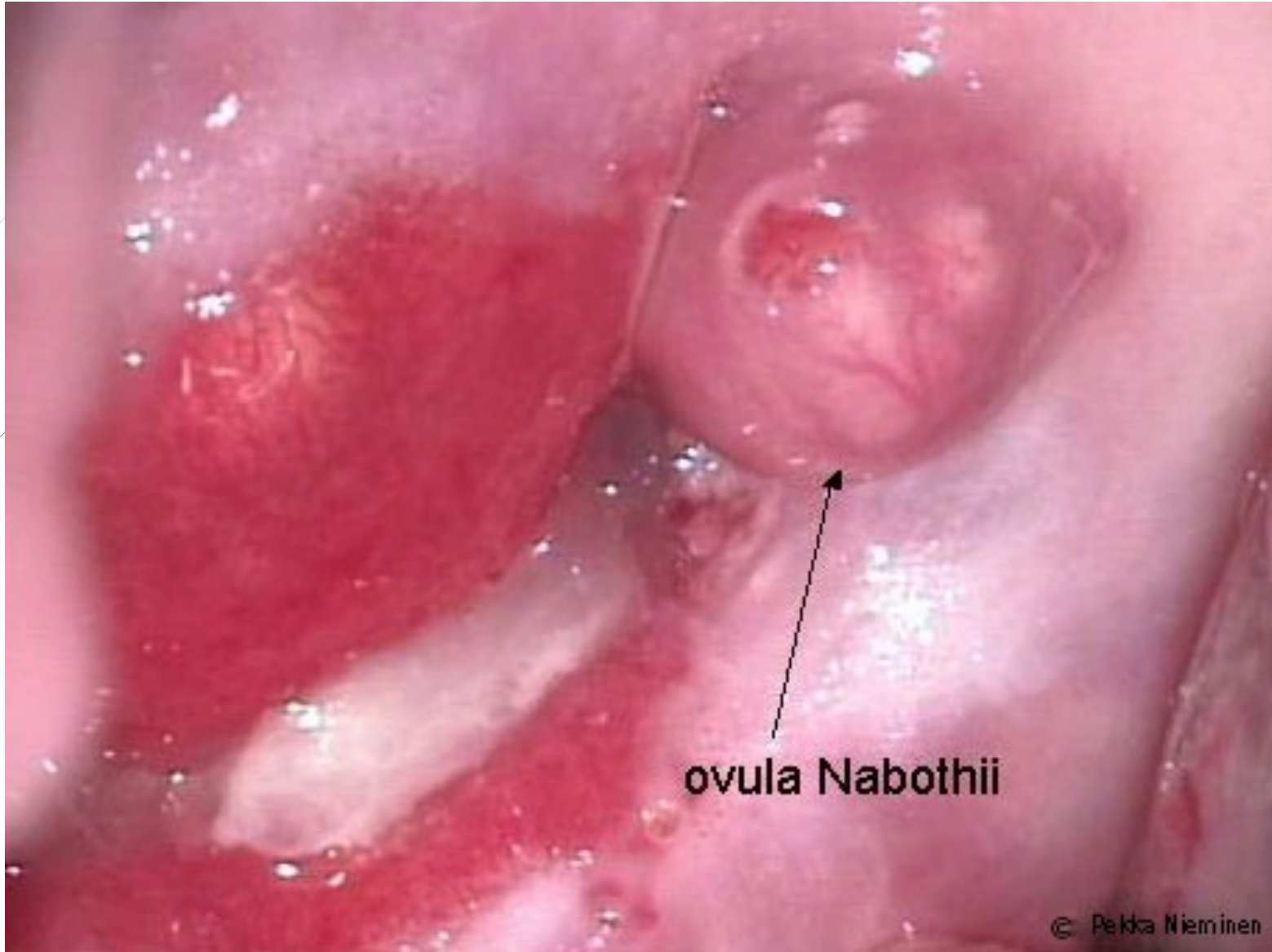






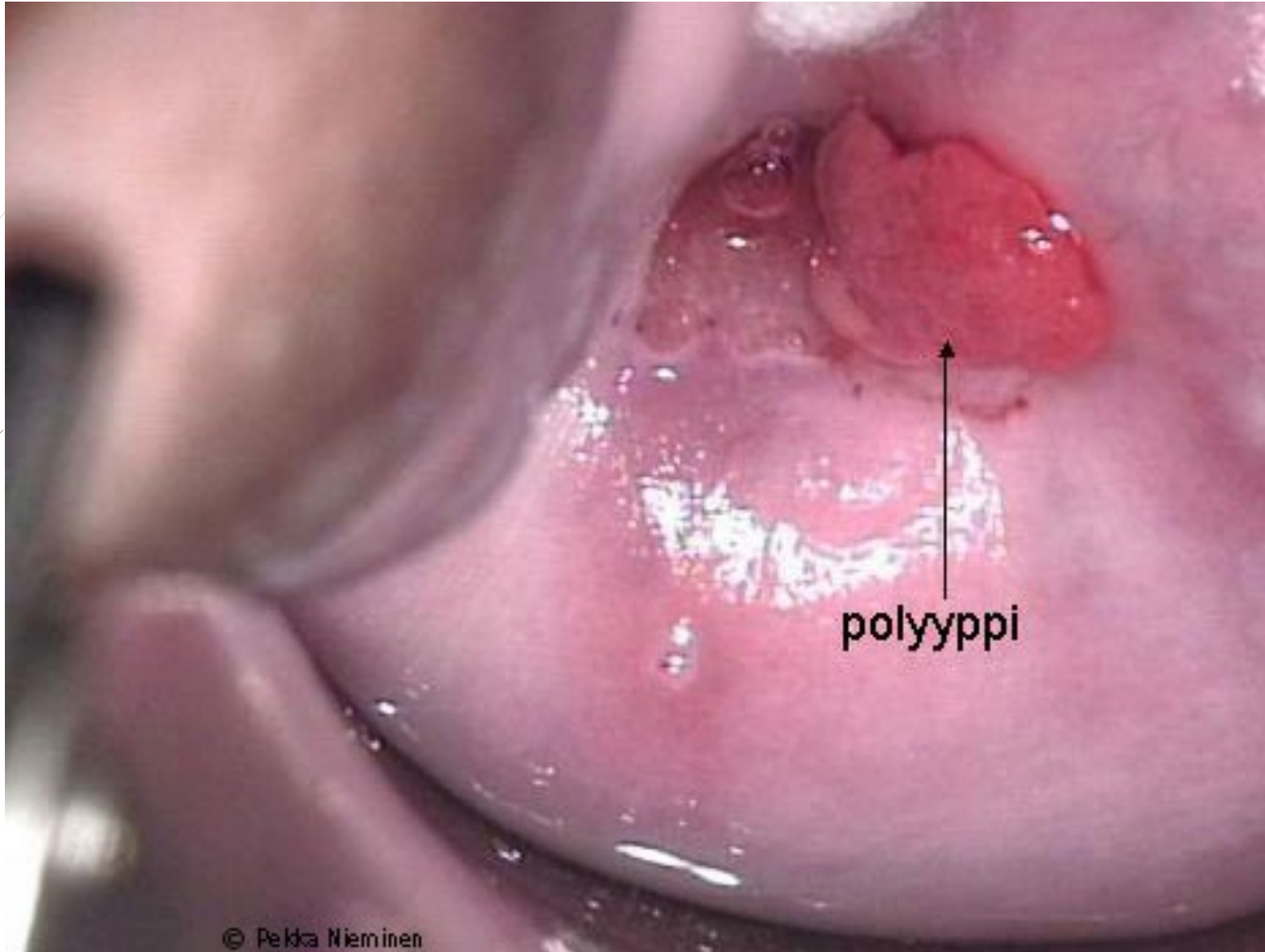
- **Nabothin kystat** ovat portiolla yleisiä, ne ovat limaa sisältäviä rauhasaukon tukkeumia



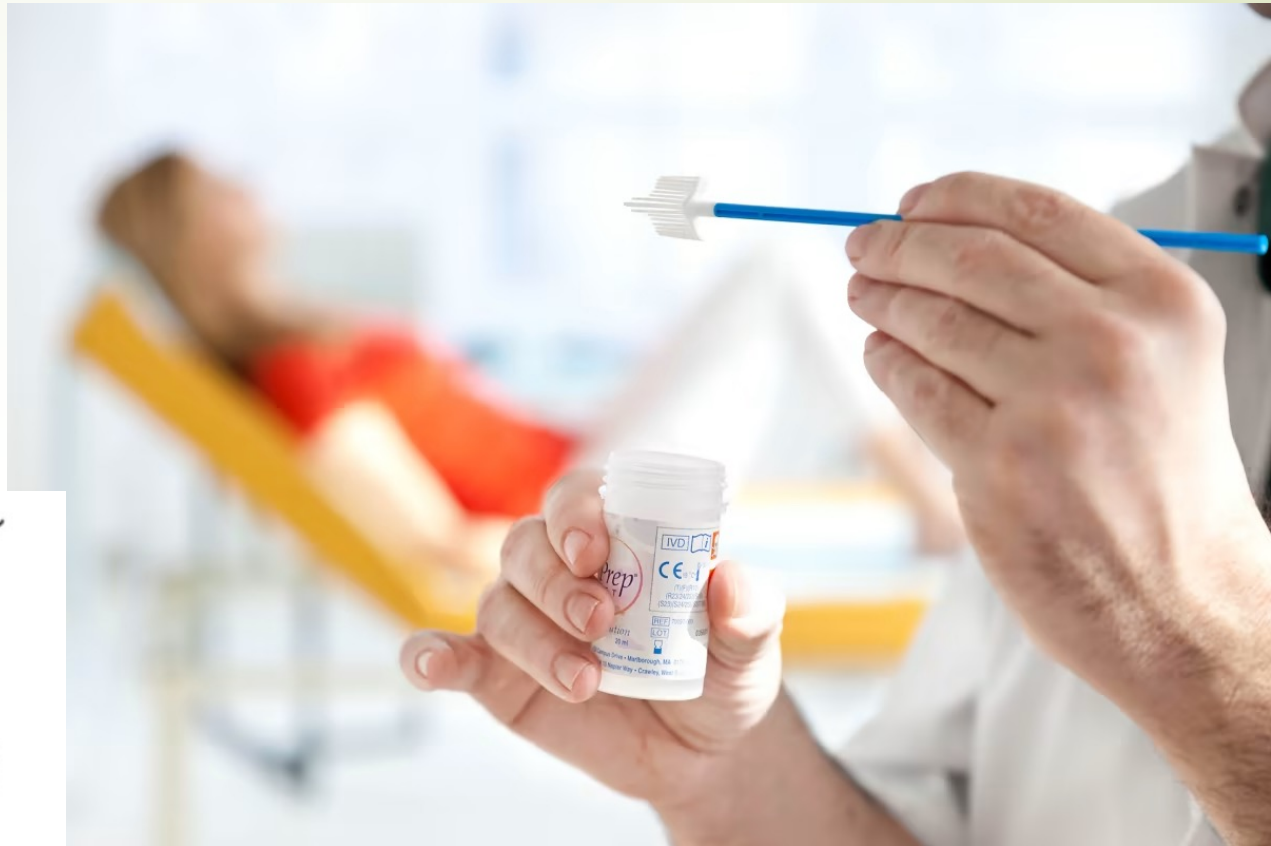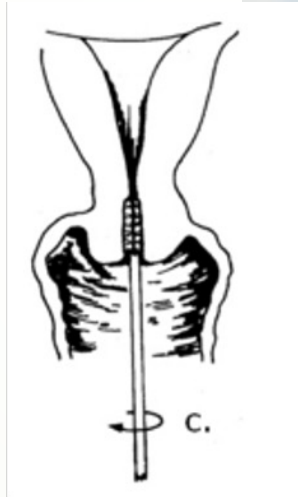
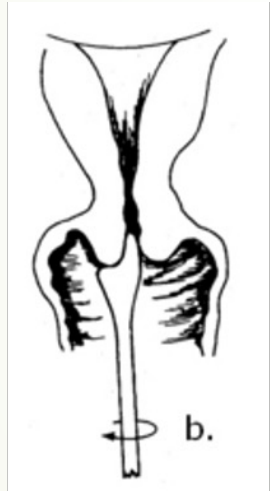

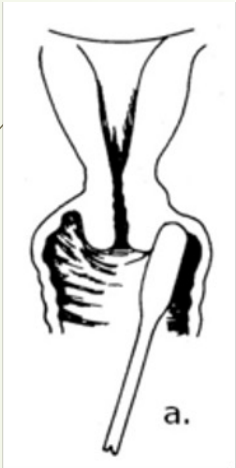
ovula Nabothii



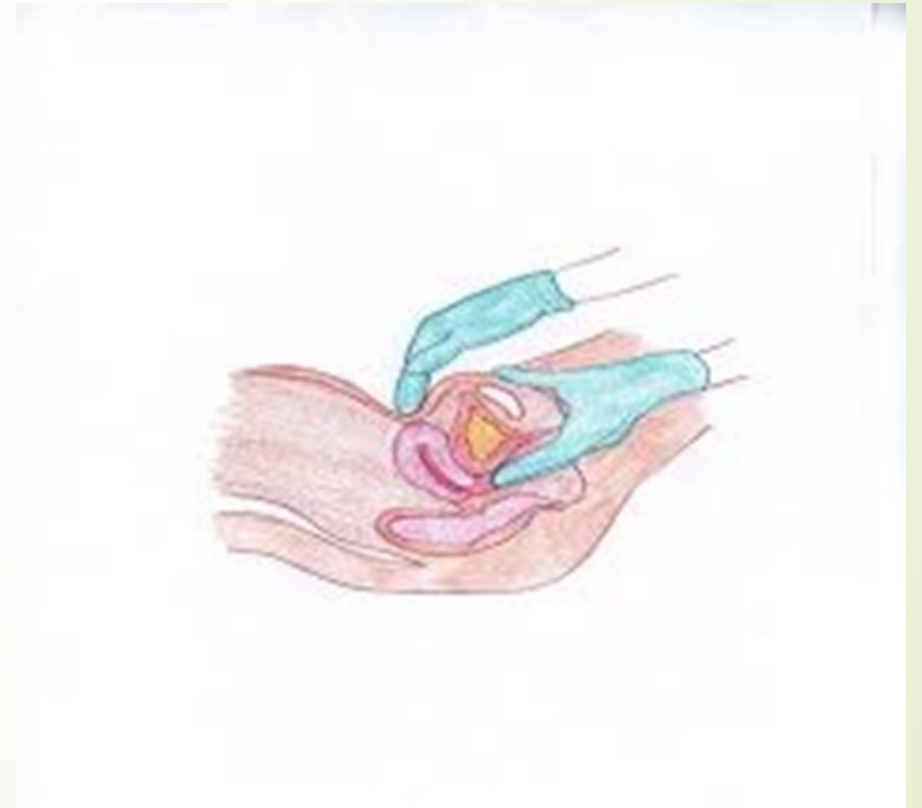

Vagina a.
Portio b.
Cervix c.
Nimi Henkilö- tunnus

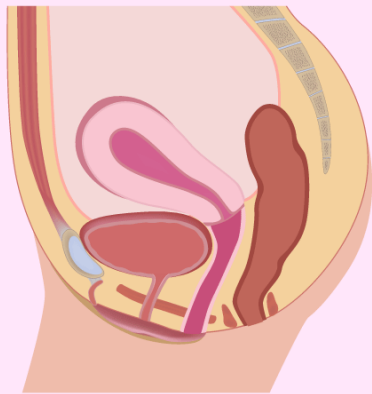


# Bimanuelli palpaatio

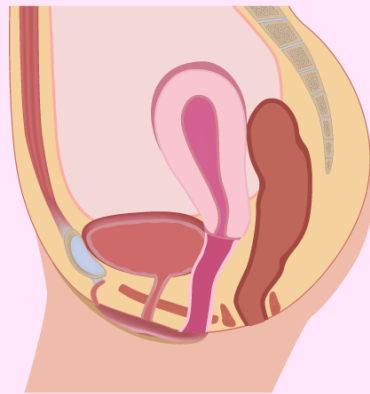
- Sisätutkimuksessa pyritään määrittämään kohdun asento, koko, mahdollinen aristus ja mahdolliset kasvaimet
- Kohdun sivuilla munasarjoista ja munatorvista etsitään resistenssejä ja aristuksia
- 1-2 sormea emättimeen, sormilla kohotetaan kohdunkaulaa/liikutetaan kohtua ja samalla toinen käsi tunnustelee vatsan päältä



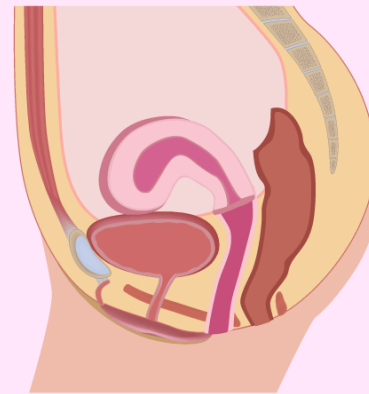




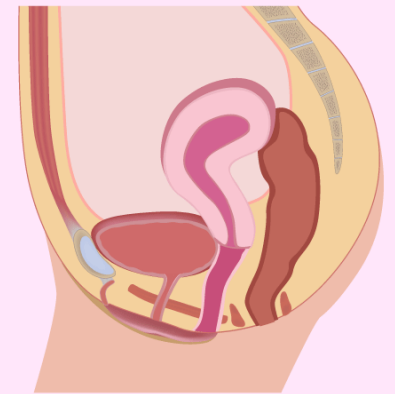
Anteversion



Retroversion



Anteflexion



Retroflexion

# Lopuksi...

- rohkeasti tutkimaan gynekologisia potilaita, silmä harjaantuu ja tekemällä oppii



